Lane Medical Library

Aus der Universitäts-Augenklinik München

Erbfaktoren der Katarakta coronaria coerulea

Inaugural-Dissertation

zur

Erlangung der Doktorwürde in der gesamten Medizin

verfaßt und einer

Hohen Medizinischen Fakultät

der

Bayer. Ludwig-Maximilians-Universität zu München

vorgelegt von

Frieda Roth

Medizinalpraktikantin aus Obertshausen.

Würzburg 1936.

Buchdruckerei Richard Mayr

Gedruckt mit Genehmigung der Medizinischen Fakultät
der Universität München.

Referent: Professor Dr. Passow.

Meinen lieben Eltern.

Digitized by the Internet Archive
in 2026

https://archive.org/details/IA40153312_0085

Unter *Katarakta cornaria coerulea* versteht man Linsentrübungen, die in kranzförmiger Anordnung vorwiegend in der Peripherie der Linse gefunden werden. Sie haben fleck- oder keulenförmiges Aussehen, liegen meist in der Rindenschicht und der Kernoberfläche und haben besonders bei fokaler Beleuchtung eine zartblaue Färbung, die aus der Dünne der Trübungen zu erklären ist. Sind sie dicker, so erscheinen sie weiß bis grau. In vielen Fällen sind die Linsentrübungen sehr klein, sodaß sie mehr punktförmig erscheinen. In solchen Fällen spricht man von *Katarakta punktata coerulea*, wobei es sich nicht, wie man früher annahm, um eine gesonderte Starform handelt.

Die Katarakta coerulea ist die häufigste der juvenilen Starformen. Nach Vogt wird sie bei 25% aller erwachsenen Menschen gefunden. Die Linsentrübungen beginnen im Pubertätsalter. Sie entstehen nach den meisten Autoren durch Epithelschädigung am Linsenäquator oder durch mangelhaften oder verspäteten Verschluß des lenticulären Nahtsystems. Auf diese Weise kann Flüssigkeit in die Linsensubstanz eindringen. Die Trübungsform rührt von der Ausbreitung des Linsenfasersystems her und zeigt oft noch die Y-Form der fetalen Schlußspalten der Linse. An die Flüssigkeitsdurchdringung schließt sich degenerativer Zerfall der Zellen an, wobei optisch heterogenes Material entsteht. In letzter Zeit wurde gezeigt, daß dabei die lipoiden Bestandteile der Linse stark vermehrt sind. Als Ursache zu diesen destruktiven Vorgängen sind meist erbliche Faktoren anzusehen. Weiterhin kommen Röntgenschäden (v. Hippel), Naphthalinvergiftung (Pagenstecher), Vitaminmangel und Trauma als auslösende Ursachen in Betracht. Jess und Rauh berichteten über eine experimentelle angeborene Punktkatarakt bei Ratten.

Daß die Katarakta coerulea familiär vorkommt, wurde schon von Vogt gezeigt. Halbertsma veröffentlichte einen Stammbaum, in dem durch vier Generationen die Katarakta punctata mit der Katarakta perinuklearis kombiniert auftritt. Von 92 Personen waren 53 von einer Katarakt befallen. Während die Art der Vererbung der meisten Starformen geklärt ist (Dominanz), liegen noch keine hinreichende Beobachtungen über einen bestimmten Erbgang der Katarakta coerulea vor.

Wie andere Starformen tritt die Katarakta coerulea oft mit körperlichen Degenerationszeichen kombiniert auf. Bekannt ist das häufige Vorkommen dieser Katarakt bei Mongoloiden. Vontobel untersuchte 25 mongoloide Kranke. Von diesen waren 11 jünger als 9 Jahre, zwei davon zeigten die Katarakt, 14 der mongoloiden Patienten über neun Jahre hatten 11 punktförmige Linsentrübungen. Van der Scheer untersuchte 36 mongoloide Patienten; 22 davon hatten solche Linsentrübungen, die disseminiert auftraten und das Nahtsystem der Linse be-

vorzugten. Die ersten intensiven Formen fand er jenseits des 12. Lebensjahres. Nach zahlreichen Beobachtungen ergibt sich, daß die Ausbreitungsform der Linsentrübungen der allgemeinen Art der Katarakta coerulea entspricht und keine Besonderheiten zeigt. Ueber die Entstehung der mongoloiden Idiotie weiß man, daß besonders die letztgeborenen Kinder von Multiparen und die alter Erstgebärender davon befallen werden. Man hat nachgewiesen, daß Mongoloide wie Kretins eine erhöhte Toleranz gegen Traubenzucker haben. Erbfaktoren wurden bei dieser Erkrankung jedoch noch nicht nachgewiesen.

Als zweite Degenerationsform, die bei der Katarakta coerulea gefunden wird, ist die myotonische Dystrophie zu nennen. Man findet neben der muskulären Degeneration, die von krampfartigen Kontraktionen begleitet ist, oft Atrophie der Keimdrüsen.

Als ätiologisches Moment sieht v. d. Scheer für die Kataraktentstehung eine innere Sekretionsstörung an. Dieser Autor berichtet über die erhöhte Toleranz gegen Traubenzucker bei den Mongoloiden, die vielleicht durch eine Hypofunktion der Schilddrüse bedingt ist und zeigt weiterhin, daß der Myotoniestar nach dem Versiegen der atrophisch gewordenen Keimdrüsen entsteht. Für diese Theorie spricht, daß auch der Tetaniestar als Folge einer inneren Sekretionsstörung anzusehen ist. Es soll an dieser Stelle noch erwähnt werden, daß die Katarakta zonularis häufig von Rachitis begleitet ist, und daß sich ein Totalstar öfters beim Diabetes mellitus entwickelt. Ebenso tritt die Katarakta senilis meist nach dem Versiegen der Keimdrüsenfunktion auf.

Es ist daher möglich, daß die Katarakta coerulea als eine innere Sekretionsstörung leichteren Grades aufzufassen ist, zumal ihre Entwicklung während der Pubertät, einer Zeit der hormonalen Umstellung, beginnt.

Eigene Untersuchungen.

Da es sich bei der Katarakta coerulea um eine sehr häufige Form von Linsentrübungen handelt, über deren Erblichkeit nur sehr spärliche Beobachtungen vorliegen, ist die Fragestellung von Bedeutung, ob es sich in der Tat um eine erbliche Anomalie handelt. Des weiteren war es auch von pathologischem Interesse festzustellen, ob die Linsentrübungen, wie behauptet wurde, fortschreiten und zum Altersstar führen.

Insgesamt wurden in der Universitäts-Augenklinik, München 12 Familien mit 87 Angehörigen untersucht. Die Ausgangsfälle zu den Familienuntersuchungen, die meist wegen einer Conjunktivitis oder Refraktionsanomalie zur augenärztlichen Behandlung kamen, wurden willkürlich aus den Kranken, die in der Zeit vom 1. 3. — 1. 7. 35 die Augenklinik aufsuchten, ausgewählt. Soweit es möglich war, wurde sofort die Familienanamnese aufgenommen. Die Familienangehörigen wurden zur Untersuchung in die Klinik bestellt, um sie sehr sorgfältig

Beispiele für Dichte der Linsentrübungen der Katarakta coerulea.

Abbildung 1. Reisinger Richard (6 a)

Abbildung 2. Schneider Paula (3).

Abbildung 3. Unger Rosa (8 a).

untersuchen zu können. Diese Untersuchungen waren anfangs November 1935 abgeschlossen.

Bei allen Familienmitgliedern wurde das Sehvermögen geprüft. War der Visus herabgesetzt, so versuchte man, ihn vollkommen auszukorrigieren. Bei jedem Fall einer Kurz-, Weit- oder Stabsichtigkeit wurde festzustellen gesucht, ob die Refraktionsanomalie von der Katarakta coerulea unabhängig auftrat oder nicht.

Die Linse wurde stets am Hornhautmikroskop und an der Spaltlampe in Mydriasis untersucht. Waren Linsentrübungen vorhanden, so wurde deren Form, Größe und ungefähre Anzahl zeichnerisch festgehalten, um einzelne Familienmitglieder und Altersstufen vergleichen zu können. Von einigen Fällen wurden auch Photographien angefertigt.

Zur Aufstellung der Stammbäume sind nur ausgeprägte Formen der Katarakta coerulea verwendet. Ebenso blieben die Fälle außer Acht, bei denen eine Katarakta senilis oder ein schlechtes Sehvermögen nur durch die Angabe der Verwandten bekannt war.

Die Verteilung der selbstuntersuchten Fälle von Katarakta coerulea in die einzelnen Lebensjahre soll folgende Tabelle veranschaulichen.

Alter	Zahl
1. Dezennium	2
2. „	7
3. „	6
4. „	13
5. „	4
6. „	9
7. „	1
8. „	0
9. „	1

Beispiele für die wechselnde Größe, Dichte und Anzahl der Linsentrübungen sollen umstehende Abbildungen geben.

Bei meinen Untersuchungen wurde nicht systematisch nach Mongolismus gefahndet, sondern es wurden nur die fünf zufällig während der angegebenen Untersuchungszeit kommenden Mongoloiden untersucht.

Nachfolgend sollen die einzelnen positiven Familienbefunde gezeigt werden, die bei den Untersuchungen erhoben werden konnten. Der Uebersicht halber wurden die Fälle, bei denen eine ausgeprägte Katarakta coerulea bestand, tabellarisch zusammengefaßt. Es handelt sich um 12 Familien (Nr. 1—12). Die Familienmitglieder, welche eine Katarakta coerulea erkennen ließen, wurden fortlaufend unter a, b, c usw. aufgeführt, und Geschlecht, Alter, sowie Sehschärfe notiert. Refraktionsanomalien ergeben sich aus der vermerkten Sehschärfe (nach Glaskorrektion). Weit-, Kurz- und Stabsichtigkeit sowie Komplikatio-

nen, welche zur Erklärung einer schlechten Sehschärfe von Wichtigkeit sind, ebenso Mongolismus oder innersekretorische Störungen wurden bei jedem Fall besonders erwähnt.

Befund
der Fälle, die bei der Untersuchung Linsentrübungen aufwiesen.

Familie	Name	Geschl.	Alter	Visus	Bemerkungen
1. a.	Rauh Wilhelm.	w.	39 J.	0,7 Gl. b. n.	
b.	Merklein Friedr.	m.	41 „	− 0,8 = 0,7 bds.	
2. a.	Neumayer Andr.	m.	22 „	r. 1,0 lk. − 11,0 c − 1,0 cyl. = 0,4	links myopischer Astigmatismus
b.	Neumaier Maria	w.	24 „	− 0,8 c 1,0 cyl. 0^0 = 0,8 bds.	myopischer Astigmatismus bds.
3.	Schneider Paula	w.	30 „	r. 1/100 lk. − 1,5 sph. c − 0,5 cyl. 90^0 = 1,0	Iritis tbc. Myopischer Astigmatismus
4. a.	Glaab Walter	m.	15 „	r. 2,0 lk. 0,9	
b.	Glaab Ottilie	w.	51 „	1,0	
5. a.	Mayer Ludwig	m.	34 „	1,0	
b.	Frau Mayer	w.	57 „	r. + 1,0 = 0,5 lk. + 1,25 = 0,6	Katarakta senilis Hyperopie
c.	Benzinger Ruth	w.	30 „	1,5	
6. a.	Reisinger Rich.	m.	25 „	r. 1,0 lk. 2,0	
b.	Reisinger Herm.	w.	15 „	1,0	
c.	Reisinger Hermann	m.	42 „	2,0	
7. a.	Zeller Lina	w.	58 „	+ 1,5 = 1,0	Hyperopie
b.	Dittmar Ernst	m.	33 „	r. − 3,0 = 0,7 lk. 1,0	Myopie
c.	Dittmar Maria	w.	54 „	+ 1,0 = 1,0	
d.	Haltenberger Emma	w.	61 „	r. + 0,75 = 0,3 lk. 0,5 Gl. b. n.	Katarakta senilis
e.	Haltenberger Gg.	m.	40 „	1,0	
8. a.	Unger Rosa	w.	37 „	0,5 Gl. b. n.	Leukoma corneae Innere Sekretionsstörung
b.	Zach Luise	w.	32 „	1,0	
c.	Unger Anton	m.	51 „	1,0	
d.	Unger Berta	w.	11 „	1,0	
e.	Unger Sebastian	m.	53 „	+ 0,5 = 1,0	
f.	Unger Sebastian	m.	16 „	1,0	

Familie	Name	Geschl.	Alter	Visus	Bemerkungen
9. a.	Venus Maria	w.	30 J.	r. + 2,0 = 04, lk. + 0,5 = 1,0	Rechts Ulcus corn. Hyperopie
b.	Schmid Leonhard	m.	35 „	r. + 2,0 = 1,0 lk. + 1,0 = 1,0	Hyperopie
c.	Schmid Max	m.	29 „	1,0	
d.	Mair Anna	w.	27 „	r. 0,1 lk. + 2,0 = 1,0	Hyperopie Rechts Macul. corn.
e.	Schmid Maria	w.	16 „	1,0	
f.	Schmid Rudolf	m.	20 „	1,0	
g.	Schmid Georg	m.	33 „	1,0	
h.	Schmid Maria	w.	58 „	1,0	
10. a.	Lang Anton	m.	5 „	nicht zu prüfen	Mongoloid
b.	Frau Lang	w.	35 „	1,0	
c.	Hauser Hans	m.	44 „	r. 1,0 lk. — 0,5 cyl. 0⁰ = 1,0	
d.	Rothach Maria	w.	35 „	1,0	
11. a.	Lindhuber Liesel	w.	13 „	1,0	Mongoloid
b.	Stöhr Hilde	w.	36 „	1,0	
c.	Lindhuber Maria	w.	55 „	1,0	
d.	Stöhr Maria	w.	81 „	1,0 lk. r. Handbewegungen dicht vor dem Auge.	Rechts Leukoma adhaerens.
12. a.	Loder Jofef	m.	58 „	r. 0,7 lk. 1,0	
b.	Loder Alfred	m.	9 „	nicht zu prüfen.	Mongoloid
c.	Loder Josef	m.	18 „	1,0	

Die unterstrichenen Namen sind die Probanden (in den Stammbäumen mit P bezeichnet).

1. Familie (Rauh).



Die 39 jährige Probandin (1, a), die wegen einer hartnäckigen Dacryostenose schon lange in Behandlung ist, zeigt an beiden Augen sehr dicht gelagerte Linsentrübungen. Sie sind sehr groß, beginnen keulenförmig an der Peripherie und reichen als blaue runde Flecken bis

Bei Kindern unter 15 Jahren ist das Alter im Stammbaum besonders vermerkt

zur Pupillenmitte. Trotz einer Emmetropie beider Augen kann wegen des dichten Coeruleabefundes keine volle Sehschärfe erreicht werden. (Bds. 0,7). Der Befund an ihrem dreijährigen Kinde ist negativ.

Der 41 jährige Bruder (1 b) hat einen myopischen Astigmatismus an beiden Augen, der mit bläulich schimmernden, ziemlich dichten und besonders peripher gelegenen Linsentrübungen kombiniert ist. Anamnestisch gibt der Patient an, daß er seit seiner Dienstzeit von der Katarakt wisse, und daß sein Vater wegen seines schlechten Sehvermögens vom Militärdienst befreit worden sei. Die Mutter hatte eine Katarakta senilis.

Aus dieser Familie ergibt sich das typische Bild einer Katarakta coerulea bei Bruder und Schwester.

2. *Familie* (Neumeier).



An dem 22 jährigen Probanden (2 a) dieser Familie war die Katarakta coerulea nur am rechten Auge festzustellen. Sie tritt hier mit einem starken myopischen Astigmatismus kombiniert auf. Daß nach Korrektion der Refraktionsanomalie nur ein Visus von 0,4 erreicht werden konnte, beruht offenbar auf einer Amblyopie; denn außer einer aufrechten Y-Figur waren nur in der Peripherie einige punktförmige Linsentrübungen zu erkennen. Das linke Auge ist emmetrop und zeigt keine Katarakt.

Bei einer Schwester (2 b) im Alter von 24 Jahren konnte der Befund einer Katarakta coerulea an beiden Augen erhoben werden. Die Y-Figur fehlt hier. Die Trübungen sind als feine blaue Punkte über die ganze Linse verstreut. Die Katarakt tritt hier ebenfalls im Zusammenhang mit einem myopischen Astigmatismus auf.

Zwei Schwestern und eine Base mütterlicherseits zeigten vollkommen klare Linsen. Bei ihnen war auch keine Refraktionsanomalie festzustellen.

Hier tritt ebenfalls eine Katarakta coerulea bei Bruder und Schwester auf. Die Katarakt ist hier mit einem myopischen Astigmatismus kombiniert.

3. *Familie* (Schneider).

Die 30 jährige Probandin (3), deren Trübungen im Bild gezeigt sind (s. Abb. 2), hat einen doppelseitigen Befund einer Katarakta coerulea. Die Trübungen waren mit bloßem Auge bei fokaler Beleuchtung gut

zu erkennen. Die Zusammenlagerung war im Linsenkern dichter als in der Peripherie. Am linken Auge besteht ein myopischer Astigmatismus, nach dessen Korrektion volle Sehschärfe erreicht wurde. Auf der vorderen Linsenkapsel liegen als Reste hinterer Synechien sog. Starpunkte, trotzdem sind hier noch die blauen punktförmigen Linsentrübungen festzustellen, sodaß bei der Patientin die originelle Kombination von „Punktstar“ und „Starpunkten“ besteht.

Von dem bereits verstorbenen Vater stand noch ein altes Krankenblatt zur Verfügung, so daß bei ihm der doppelseitige Befund einer Katarakta coerulea gewiß ist. Bei der Mutter und der Schwester der Probandin sind die Linsen vollkommen klar.

Diese Familie zeigt die direkte Vererbung der Katarakta coerulea von Vater auf Tochter.

4. Familie (Glaab).

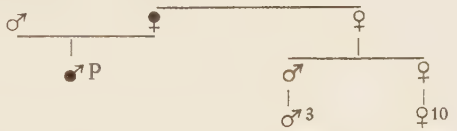

Der 15 jährige Proband (4 a), der wegen einer subconjunktivalen Blutung in Behandlung kam, fällt trotz seiner dichten Linsentrübungen durch einen Visus von 2,0 auf. In kranzförmiger Anordnung liegen große, runde und keulenförmige Trübungen in der Peripherie, als feine Punkte reichen sie bis zur Pupillenmitte, so daß sie schon in Miosis zu erkennen sind.

Von den beiden untersuchten Eltern zeigte die Mutter (4 b) einen doppelseitigen Befund. Die Trübungen der 51 Jährigen waren sehr spärlich, zeigten aber die charakteristische blaue Farbe und waren nur in Mydriasis zu erkennen. Die Tante des Probanden und deren beiden Kinder und Enkelkinder hatten keine Katarakta coerulea.

Hier ist eine direkte Vererbung von der Mutter auf den Sohn zu finden. Letzterer zeigt ausgeprägtere und dichtere Linsentrübungen als seine um 36 Jahre ältere Mutter. Das nicht befallene Familienmitglied vererbt die Katarakt nicht weiter.

5. Familie (Mayer).

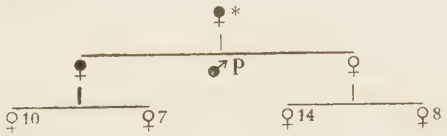

* Cat. sen. + coer.

Der 54 jährige Proband (5 a) dieser Familie zeigt sehr große, runde und sich über die ganze Linse ausdehnende Trübungen. Sie entsprechen ungefähr der Abb. 3. Sein Visus ist 1.0.

Die Mutter des Probanden (5 b) steht im 57. Lebensjahre. Ihre Untersuchung ergab, daß an beiden Augen eine Katarakta coerulea besteht. Von der Linsenperipherie her sind Alterstrübungen in der Entwicklung begriffen. Außerdem besteht an beiden Augen eine Trübung der vorderen Schale. In die Alterstrübungen sind zahlreiche, bläulich schimmernde Punkte eingelagert. Der Visus ist rechts mit + 1.25 sph. = 0,5, links mit — 1.25 sph. = 0,6. Die Patientin erzählte sofort, daß sie früher gut gesehen habe und daß die Verschlechterung des Sehvermögens in den zwei letzten Jahren begonnen habe. Ein verwandter Ophthalmologe sagte ihr vor 20 Jahren, daß sie und auch ihre Mutter eine Katarakta coerulea hätten.

Von ihren beiden Töchtern (5 c) zeigte die 30 jährige einen doppelseitigen Coeruleabefund: die Trübungsformen waren sehr verschieden artig gestaltet und beschränkten sich fast nahezu auf die Linsenperipherie. Der Visus war an beiden Augen 1,5.

Nach zuverlässigen Angaben tritt die Katarakta coerulea hier in 3 Generationen auf. Und zwar erfolgt die Vererbung nach Angaben von Mutter auf Tochter und nachweisbar von dieser auf Sohn und Tochter. In der 4. Generation tritt die Katarakt noch nicht in Erscheinung.

6. Familie (Reisinger).

Die Linsentrübungen dieses 25 jährigen Familienprobanden (6 a) sind in Abb. 4 gezeigt. Diese sind sehr fein und kommaförmig, zeigen aber die typische blaue Farbe. Eine Herabsetzung des Visus besteht trotz eines abgelaufenen Herpes corneae nicht.

Bei der Mutter und dem Bruder des Probanden zeigte die Linse bei maximal weiter Pupille keine Trübungen. Der Vater ist nicht bekannt. Man darf deshalb doch annehmen, daß die Mutter hier die Disposition zur Kataraktbildung vererbt hat, denn einer ihrer Brüder (6 c) und dessen 15 jährige Tochter (6 b) zeigten eine beiderseitige Katarakta coerulea, die trotz der verschiedenen Alter von 42 und 15 Jahren in gleicher Weise und Ausdehnung wie die des Probanden ausgeprägt war.

*Diese Familie zeigt in einem Zweig die direkte Vererbung von Vater auf Tochter. In dem anderen Familienzweig ist im Vergleich zu den bisherigen Fällen bei der Mutter des Probanden die Katarakta coerulea nicht manifestiert**).

* vergl. S. 14.

7. *Familie* (Zeller).

* Kat. sen. + coer.

Ein sehr schönes Bild einer Katarakta coerulea bot die 58 jährige Probandin (7 a) dieser Familie. Ihre Trübungen waren diffus über beide Linsen verstreut. In den einzelnen Linsenschichten wechselten die punktförmigen Trübungen ihren Durchmesser, sodaß man die einzelnen Linsenbereiche sehr gut unterscheiden konnte. Der Visus war mit + 1,5 sph. beiderseits 1,0.

Eine 61 jährige Schwester der Probandin (7 d) zeigte bei der Untersuchung neben einer Katarakta coerulea einen beginnenden Altersstar an beiden Augen. Rechts war die vordere Schale und der Kern getrübt. Diese Trübungen hatten blaue punktförmige Einlagerungen. Der Visus war noch 0,2 bzw. 0,5.

Ihr Sohn (7 e), der im Alter von 40 Jahren steht, zeigte an beiden Augen einen deutlich ausgeprägten Coeruleabefund. Die Trübungen waren keulenförmig und lagen in kranzförmiger Anordnung in der nasalen Partie der Linse. Der Visus war normal.

Ein Bruder der Probandin und dessen vier Kinder waren frei von Linsentrübungen.

Eine 54 jährige Base von der mütterlichen Seite der Probandin (7 c), zeigte eine beiderseitige Katarakta coerulea. Die Trübungen waren spärlich und fein, zeigten aber die typische blaue Farbe. Der Visus war nicht herabgesetzt. Ihr 33 jähriger Sohn, der eine beginnende Stauungspapille hat und im rechten Auge myop ist, bot ein ähnliches Bild wie das seiner Mutter.

In dieser Familie besteht die Katarakta coerulea in zwei Generationen bei Geschwister- und Vetterschaften. Bei einem Familienmitglied tritt neben einer Katarakta coerulea ein Altersstar auf. Das nicht befallene Familienmitglied vererbt die Katarakt nicht weiter.

8. *Familie* (Unger).



Von dieser Familie waren von fünf Geschwistern vier mit der Katarakta coerulea behaftet. Die 37 jährige Probandin (8 a) dieser Familie zeigte einen deutlich ausgeprägten Befund einer Katarakta coerulea.

Die Linsentrübungen beginnen als große blaue Punkte in der Linsenperipherie und nehmen nach der Mitte zu an Größe ab (Abb. 3). Rechts ist der Visus normal, links durch eine Makula corneae herabgesetzt. Interessant ist, daß die Patientin angeborene Klumpfüße hat und an einer Amenorrhoe leidet.

Ihre 32 jährige Schwester (8 b) zeigt eine sehr ähnliche ausgeprägte Form der Linsentrübungen. Diese liegen in der Linsenperipherie gehäuft, reichen als feinere Punkte fast bis zur Pupillenmitte. Der Visus ist nicht herabgesetzt.

Zwei Brüder im Alter von 51 und 55 Jahren (8 c, 8 e) zeigen Linsentrübungen, die als kleine Rauten und Dreiecke in Streifenform senkrecht durch die Mitte der Linse ziehen. Die übrigen Linsenteile sind klar. Der Visus ist in beiden Fällen normal.

In den zwei Generationen konnten vier Kinder untersucht werden. Bei einem 16 jährigen (8 f) war die Katarakt kaum ausgedehnt, aber deutlich zu erkennen. Die blauen Trübungen waren als Punkte in der nasalen Linsenpartie angehäuft. Der Visus war beiderseits 1.0.

Der jüngste positive Fall (8 d) in dieser Familie war 11 Jahre alt. Bei maximaler Mydriasis waren in der Linsenperipherie keulen- und punktförmige Trübungen zu erkennen. Dieses frühreife Mädchen zeigte schon ausgeprägte sekundäre Geschlechtsmerkmale.

In dieser Familie ist die Katarakta coerulea deutlich in 2 Generationen ausgeprägt. Einmal wird diese von Vater auf Sohn und einmal von Vater auf Tochter vererbt.

9. Familie (Venus).

Der Stammbaum dieser Familie ist insofern von Interesse, als hier sämtliche Erwachsene den Befund einer Katarakta coerulea bieten. Die 6 Kinder der 2. Generationen entstammen einer Vetternehe 1. Grades. Die Katarakt ist bei einzelnen Familienmitgliedern in verschiedenster Weise ausgeprägt.

Merkwürdig ist die Anordnungsart der Linsentrübungen bei der 30 jährigen Probandin (8 a). Die feinen punktförmigen Trübungen liegen als Sektoren angeordnet in der nasalen Partie der Linse. Der Visus ist bei der Probandin rechts auf 0.4 durch ein Ulcus corneae herabgesetzt, links ist er normal.

Von den drei übrigen Geschwistern, die im Alter von 20—55 Jahren standen, zeigte keiner die vorher geschilderte Anordnungsart der Linsentrübungen. Diese traten bei ihnen meist als disseminierte Katarakta punktata coerulea auf, die bis ins Pupillargebiet reicht. Dreimal wurde

bei diesen Geschwistern eine Hyperopie festgestellt. Der Visus konnte immer, soweit er nicht durch Hornhauttrübungen herabgesetzt war. auskorrigiert werden.

Von den 4 Gliedern in der 3. Generation war nur eines über 15 Jahre und zeigte eine Katarakta coerulea, deren Trübungen in der temporalen Linsenpartie in der Entwicklung begriffen waren. Der Visus ist normal. Die übrigen Kinder zeigten keine Linsentrübungen.

Die 58 jährige Mutter der Probandin zeigte eine gut ausgeprägte Katarakta coerulea. Die Trübungsformen waren sehr variabel und bevorzugten die Linsenperipherie. Ihr Mann war bereits gestorben. Anamnestisch konnten keine Anhaltspunkte gefunden werden, die auf eine Katarakta coerulea bei ihm schließen ließen. Bei dem 100%igen Befallensein seiner Kinder muß er mit seiner Frau gemeinsam die Disposition zu der Katarakt vererbt haben.

In dieser Familie tritt die Katarakta coerulea in direkter Erbfolge durch drei Generationen auf. In der 2. Generation sind alle Familienmitglieder beider Konsanguinität der Eltern von der Katarakt befallen; trotzdem erscheint diese in der 3. Generation nicht vor der Pubertät.

Wie anfangs bereits erwähnt wurde, findet man die Katarakta coerulea gehäuft bei *mongoloiden* Idioten. Eine chronische Blepharoconjunktivitis führt diese oft zur augenärztlichen Behandlung. Insgesamt konnte ich 5 Mongoloide zur Untersuchung bekommen, bei denen besonders auf die Katarakta coerulea geachtet wurde. Bei 3 Kranken konnten punktförmige Linsentrübungen gefunden werden. Nur die Familien dieser 3 Idioten wurden untersucht und dabei Erblichkeitsfaktoren der Katarakta coerulea festgestellt, obwohl der Mongolismus in keinem der Fälle in der Familie gehäuft vorkommt. Zweimal wurde bei der Familienuntersuchung von dem Mongoloid ausgegangen. Bei dem letzten Fall wurde die mongoloide Idiotie innerhalb der Familie erst festgestellt, nachdem schon einige Personen untersucht waren.

10. Familie (Lang).

Bemerkenswert ist hier, daß das Mongoloid (10 a) trotz seines kindlichen Alters von 5 Jahren bereits deutlich ausgeprägte Linsentrübungen aufwies, welche in der schon öfters geschilderten Y-Form gelagert sind und so noch deutlich die fetale Linsennaht zeigen. Das Sehvermögen war durch keine Methode zu prüfen, da das Kind vollkommen debil ist.

Die 35 jährige Mutter (10 b) zeigte bei der Untersuchung feine punktförmige Trübungen beider Linsen. die sehr gleichmäßig gelagert sind und von der Linsenperipherie bis ins Pupillargebiet reichen. Der Visus war 1,0.

Bei der Familienuntersuchung konnte die Katarakta coerulea bei einer Tante (10 d) und bei einem Onkel (10 c) des Mongoloids festgestellt werden. Die Linsentrübungen beschränkten sich in beiden Fällen auf das Pupillargebiet und ließen die Linsenperipherie frei. Der Visus war bei beiden Fällen nicht herabgesetzt.

Bei dieser Familie konnte das Vorkommen der Katarakta coerulea schon bei einem 5 jährigen mongoloiden Idioten nachgewiesen werden. Die Linsentrübungen treten auch bei Familienmitgliedern auf, die keine Zeichen von Mongolismus aufwiesen.

11. Familie (Lindhuber).

In dieser Familie konnten 4 Generationen untersucht werden. Bei der 81 jährigen Großmutter (11 d) der mongoloiden Probandin konnte man die blauen Linsentrübungen nur in der Peripherie des linken Auges feststellen, da am rechten Auge ein dichtes Leukom bestand. Anzeichen einer Katarakta senilis waren nicht vorhanden. Der Visus war links 1,0.

Ihre 55 jährige Tochter (11 c), die Mutter des mongoliden Mädchens, bot ein ähnliches Bild wie das ihrer Mutter. Die Katarakta coerulea trat beiderseitig auf und war vorzugsweise in der Linsenperipherie festzustellen. Der Visus war nicht herabgesetzt.

Bei einer Schwester im Alter von 36 Jahren. waren schon in Miosis die Linsentrübungen festzustellen. Die erweiterte Pupille machte große, blaue und keulenförmige Trübungen frei. Das Sehvermögen war normal.

Die dritte Generation dieser Familie steht im Alter von 13—30 Jahren. Hier tritt die Katarakta coerulea nur bei dem 13 jährigen mongoliden Mädchen auf. Dieses macht den Eindruck eines 7 jährigen Kindes und besucht die Hilfsschule. Das Kind war eine Frühgeburt und seine Mutter war bei der Geburt 42 Jahre alt.

Die Linsentrübungen des Mongoloids sind über die ganze Linse verstreut in dem Gebiet der fetalen Schlußspalten sind sie besonders dicht gelagert, sodaß eine aufrechte Y-Figur entsteht. Weitere Fälle von Mongolismus in der Familie sind nicht bekannt.

In dieser Familie tritt die Katarakta coerulea in direkter Erbfolge durch drei Generationen auf. Das Mongoloid hat trotz seiner 13 Jahre und der mangelhaften körperlichen Entwicklung deutlich ausgeprägte Linsentrübungen.

12. Familie (Loder).

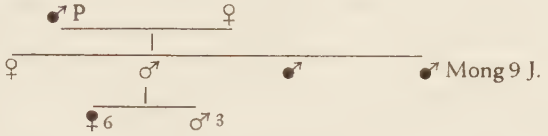

An letzter Stelle erwähne ich eine Familie, innerhalb welcher eine mongoloide Idiotie erst im Laufe der Familienuntersuchung festgestellt wurde.

Der 58 jährige Proband (12 a) kam in augenärztliche Behandlung, weil er seit 2 Wochen mit dem rechten Auge schlechter sah. Bei der Untersuchung wurde neben einer Astthrombose rechts eine beiderseitige Katarakta coerulea festgestellt. Die Trübungen sind feinflockig und uber die ganze Linse verstreut. Sie entsprechen ungefähr der Abb. 1.

Bei der Aufnahme der Familienanamnese gab der Kranke sofort an, daß er ein zurückgebliebenes 9 jähriges Kind (12 b) habe, dessen Augen schon immer eiterten. Bei der Untersuchung erwies sich, daß das Kind mongoloid ist. Es ist sehr kümmerlich gediehen, mit allen Zeichen von Rachitis behaftet und völlig debil. Das Mongoloid war eine Frühgeburt. Die Mutter, deren Linsen völlig klar sind, war bei der Geburt 45 Jahre alt.

Die Linsentrübungen sind bei dem Mongoloid deutlich ausgeprägt. Sie beginnen keulenförmig in der Linsenperipherie und reichen bis ins Pupillargebiet.

Bei der Familienuntersuchung konnte außer bei dem Vater des Mongoloids eine typische Katarakta coerulea bei einem 18 jährigen Bruder (12 c) gefunden werden. Dieser war vollkommen normal entwickelt. Die Trübungsformen und deren Lagerung entsprechen denjenigen seines Vaters. Sie reichen nur noch nicht bis zur Pupillenmitte.

Wie in den zuletzt beschriebenen Fällen tritt bei dem mongoloiden Idioten, dessen Mutter bei der Geburt 45 Jahre alt war, die Katarakt schon vor der Pubertät auf. Auch hier liegt direkte Vererbung vor.

Untersuchungsergebnisse.

Von den 87 untersuchten Personen, die sich auf 12 Familien verteilen, hatten 41 Linsentrübungen im Sinne einer ausgeprägten Katarakta coerulea, die sich auf 19 Männer und 22 Frauen verteilen. Sie fanden sich teils bei Geschwisterschaften und teils in direkter Erbfolge

durch mehrere Generationen. Hierbei ergibt sich dominanter Erbgang mit folgender Formel: Aa × aa. Aus den Untersuchungen der 12 Familien geht hervor, daß beide Eltern die Katarakta coerulea gleichmäßig auf beide Geschlechter vererben. Von den nichtbefallenen Familienmitgliedern wird diese Starform nicht weitervererbt. Der vereinzelte Fall (6), daß ein weibliches Familienmitglied als Konduktorin auftritt, läßt sich mit der in der menschlichen Erblichkeitslehre bekannten Erscheinung der „mangelnden Dominanzmanifestation" erklären. Es ist eine bekannte Erfahrungstatsache, daß auch bei dominantem Erbgang gelegentlich eine Generation übersprungen wird.

In der Familie einer Vetternehe (Nr. 9) trat die Katarakta coerulea bei allen 6 erwachsenen Familienmitgliedern der zweiten Generation auf. Nach den Mendel'schen Regeln kann angenommen werden, daß bei beiden Eltern der ersten Generation die Katarakta coerulea manifest war.

„Photographisch treue Vererbung" der Linsentrübungen fand sich nur innerhalb einer Familie (6). Im allgemeinen war die Größe, Lagerung und Anzahl der Trübungen bei den einzelnen Familien sehr verschieden ausgeprägt.

Stärkere Refraktionsanomalien wurden in 4 Familien (1, 2, 3 und 9) gefunden. Bei den Familien 2 und 3 wurde ein myopischer Astigmatismus nur in Kombination mit der Katarakta coerulea festgestellt und ist offenbar im Zusammenhang damit vererbt. In den übrigen Familien treten die Linsentrübungen nicht in Korrelation mit der Refraktionsanomalie auf.

Eine Neigung zum Fortschreiten der Linsentrübungen besteht nicht. Wie aus zahlreichen Fällen hervorgeht, war deren Ausdehnung, Größe und Anzahl in keiner Weise vom Alter abhängig.

Eine Katarakta senilis wurde nur bei zwei Frauen im Alter von 61 und 57 Jahren gefunden. Der älteste untersuchte Fall war 81 Jahre alt und zeigte keinerlei Anzeichen von senilen Linsentrübungen. Die Behauptung, daß sich die Katarakta coerulea zu einem Altersstar weiterentwickle, entspricht daher nach meinen Befunden nicht der Tatsache.

Andere Starformen konnten außer den bereits erwähnten zwei Fällen von Katarakta senilis innerhalb der Untersuchung nicht nachgewiesen werden. Die Katarakta coerulea vererbt sich demnach spezifisch weiter und bildet sich nicht in eine andere Starform um.

Mongolismus fand sich neben der Katarakta coerulea bei 3 Kindern. Diese waren die einzigsten Fälle, bei denen die Katarakt vor der Pubertät auftrat. Die mongoloide Idiotie scheint demnach eine Disposition für vorzeitiges Entstehen der Katarakta coerulea zu schaffen. Die bereits bekannte Tatsache, daß alte Erstgebärende und Vielgebärende zu mongoloiden Kindern disponiert sind, konnte durch die drei Fälle bestätigt werden.

Körperliche Degenerationszeichen wurden nur in einem Falle (8 a) gefunden. Demnach scheinen diese sich bei Personen, die mit der Katarakta coerulea behaftet sind, nicht zu häufen und dem allgemeinen Vorkommen zu entsprechen.

Schlußfolgerungen.

Zusammenfassend ergibt sich aus meinen Befunden über die Katarakta coronaria coerulea folgendes:

1. Die Katarakta coerulea wird wie die meisten Starformen dominant vererbt. Eine geschlechtsgebundene Vererbung konnte entsprechend der Regel des dominanten Erbganges nicht gefunden werden. Eine Kombination mit anderen Starformen tritt nicht auf; die Katarakta coerulea vererbt sich immer in der gleichen Form weiter.

2. Die Katarakta coerulea tritt meist nach der Pubertät auf.

3. Die Linsentrübungen schreiten nicht fort und verursachen keine Herabsetzung des Sehvermögens.

4. Die Katarakta coerulea entwickelt sich nicht zum Altersstar weiter.

5. Es bestätigt sich das besonders häufige Vorkommen bei der mongoloiden Idiotie. Die Katarakt entwickelt sich hier meistens vor dem Pubertätsbeginn.

Aus vorliegenden Darlegungen ergibt sich, daß die Katarakta coronaria coerulea nicht als Erb-„Krankheit“ aufzufassen ist, sondern als erbliche Anomalie betrachtet werden muß, welche stationär ist und die optische Funktion des Auges in keiner Weise stört.

Herrn Professor Dr. Passow danke ich für die Ueberlassung des Themas und für die bereitwillige Mithilfe bei der Arbeit.

Schrifttum.

Adam: Erbfehler bei Zuchtpferden, Wochenschrift für Tierheilkunde 1903 Bd. 99.

Andrassy: Ein Beitrag zur Vererbung der Katarakta. Klin. Monatsblätter f. Augenheilk. 1921 Bd. 66.

Baur, Fischer, Lenz: Menschliche Erblichkeitslehre und Rassenhygiene 1927.

Clausen: Vererbungslehre und Augenheilkunde, Zentralblatt f. Ophthalmologie 1925 (13).

Cjersing: Untersuchung auf die Vogt'sche sog. Coronaria Katarakt. Monatsbl. f. Augenheilk. 1920 (65).

Halbertsma: Ueber familiäre juvenile Katarakta. Monatsbl. f. Augenheilk. 1928 (80).

Jess: Ueber kongenitale vererbbare Starformen der weißen Ratte, nebst Bemerkungen über die Frage des Verhaltens der Linsen bei vitaminfreier Ernährung. Klin. Monatsbl. f. Augenheilk. 1928 (81).

Kaufmann: Zuchtversuche an starkranken Kaninchen. Klin. Monatsblätter Bd. 76.

Königstein: Katarakta punctata stellaris.
Zeitschr. f. Augenheilk. 1906 Bd. 16.

Kussagawa: Ueber experimentelle Erzeugung von angeborenen Star bei Hühnern und seine Vererbung. Grafes Archiv für Ophthalm. Bd. 118.

Maleval: Un cas curieux d'hérédite de cataracte chez le chien. Recueil de méd. vétérinaire 1904 (81).

Mesmann: Katarakta coerulea Deutsche med. Wochenschr. 1922 (48).

Metzger: Lipoidbefunde bei Katarakta coerulea Klin. Monatsbl. f. Augenheilk. 1931 (87).

Parsons: Three cases of punctate cataract. Ophthalm. Record. 1902.

Passow: Ueber Vererbung der Augenkrankheiten. Jahreskurse für ärztliche Fortbildung 1931/22.

Peters: Die Pathologie der Linse.
Ergebnisse der allgemeinen Pathologie 1933, Bd. 26.

Rauh: Die Entwicklung des Bienenschwarmstares im Vergleich mit dem experimentellen Tetaniestar. Graefes Archiv f. Augenheilk. 1931 (126).

V. d. Scheer: Katarakta lenticularis bei Mongolie. Klin. Monatsbl. f. Augenheilk. 1919.

Schieck: Kleines Handbuch der Augenheilkunde.

Schmid: Vererbung der vorderen axialen Embryonalkatarakt. Archiv für Rassenbiologie 1924.

Vogt: Atlas für Spaltlampenmikroskopie 1931.
— Angeborene und frühzeitig erworbene Linsentrübungen, Archiv f. Ophthalm. 108.
— Der Altersstar und seine Heredität. Klin. Monatsbl. f. Augenheilk. 1918.
— Neue Beobachtungen über die Altersveränderungen der Linse. Klin. Monatsbl. f. Augenheilk. 58.
Vontobel: Ueber Linsen- und Hornhauttrübung bei Mongoloiden. Graefes Archiv 1933 (130).
Waardenburg: Das menschliche Auge und seine Erbanlagen 1926.
Westhues: Der Schichtstar des Hundes. Archiv f. praktische u. wissenschaftliche Tierheilkunde 1926.

Lebenslauf.

Ich, Frieda Roth, bin am 5. März 1909 in Obertshausen als Tochter des Fabrikbesitzers Anton Roth und seiner Ehefrau Katharina, geborene Danz geboren.

Von Ostern 1915 bis 1918 besuchte ich die Volksschule in Obertshausen; bis Herbst 1923 war ich an dem Anna-Lyzeum in Königstein im Taunus. Ostern 1929 bestand ich die Reifeprüfung an der Ursulinenschule in Frankfurt a. Main.

Mein Medizinstudium begann ich in Frankfurt a. Main und legte dort im Herbst 1931 die ärztliche Vorprüfung ab. Von den klinischen Semestern erledigte ich eines in Breslau, zwei in Frankfurt a. Main, eines in Graz und zwei in München. Am 24. Januar 1935 bestand ich in München die ärztliche Prüfung, worauf ich bis zum 30. Juni 1935 an der dortigen Universitäts-Augenklinik als Medizinalpraktikantin arbeitete.